1902
Lane Medical Library

Über
Totalresection langer Röhrenknochen
bei acuter eitriger Osteomyelitis.

Inaugural-Dissertation

zur

Erlangung der Doktorwürde

in der

Medicin, Chirurgie und Geburtshülfe,

welche

nebst beigefügten Thesen

mit Zustimmung

der Hohen Medicinischen Fakultät

der Königlichen Universität Greifswald

am

Freitag. den 2. Mai 1902,

mittags 12 Uhr

öffentlich verteidigen wird

Robert van Bebber,

approb. Arzt aus Rees a. Rhein.

Opponenten:

Herr Kursist Heimlich.
Herr cand. med. Kuhlo.
Herr cand. med. Berger.

Greifswald.
Druck von Julius Abel.
1902.

Wolff

Gedruckt mit Genehmigung der medicinischen Fakultät
der Universität Greifswald.
Prof. Dr. Schirmer.

Referent: Prof. Dr. Bier.

Meinen lieben Eltern!

Digitized by the Internet Archive
in 2026

https://archive.org/details/IA40154012_0051

Seit Chassaignac[1]), der als der Erste im Jahre 1853 die akute Osteomyelitis unter dem Namen typhe des os ou des membres beschrieb, ist die Behandlung dieser Krankheit einem stetigen Wechsel unterworfen gewesen. Seinen therapeutischen Standpunkt kennzeichnete er mit folgenden Worten: Le seul traitement efficace de l'ostéomyelite suppurante c'est l'amputation du membre au dessus du point ous' arrête actuellement la maladie und später nous déclarons, que l'amputation est le seul moyen de sauver le malade.

In ähnlichem Sinne sprechen sich Valette, Klose und Gosselin über die Amputation aus. Der französische Chirurg Roux (1861) riet sogar auf Grund seiner Erfahrungen im italienischen Feldzuge von einer Amputation und Resektion abzusehen und sofort zu exarticulieren. Diesen Ansichten gerade entgegen steht die von Demme[2]). Der Autor spricht sich für die konserrative Behandlung der Krankheit aus und will die Amputation nach Chassaignac nur als ultimum refugium gelten lassen.

---

1) Virchows Archiv 1854: Chassaignac, memoire sur l'ostéomyelite.

2) Demme: Über Osteomyelitis spontanea diffusa, 1862. Archiv für klin. Chirurgie 1862 III.

Demme beschränkt sich auf Ruhigstellung der Glieder, Antiphlogose und Jodbehandlung. Erst wenn die Krankheit in die stationäre Periode gekommen ist, spaltet er die Weichteile und zwar um grössere Blutungen zu vermeiden mit dem ferrum candens.

Eine Trepanierung des Knochens hält er nicht für angebracht, da ein Abfluss der Entzündungsprodukte aus diesen Öffnungen ein ungenügender sei. Ebenso schlägt Kocher[1]) die konservative Behandlung vor. Er punktiert die Abscesse und injiziert 5% Carbollösung. Ferner bohrt er mit dem Drillbohrer den Knochen an und injiziert durch die Bohröffnung Carbollösung.

Eine ganz andere Richtung erhielt die Behandlung der akuten Osteomyelitis, als man auf Grund der Errungenschaften in der Anti- und Asepsis keine Infection durch den operativen Eingriff mehr zu befürchten brauchte. Jetzt wartete man nicht mehr bis die Krankheit den Patienten an den Rand des Grabes gebracht hatte, sondern man meisselte sofort nach gestellter Diagnose den Knochen auf, man löffelte, als man sah, dass die Ernährung des Knochens nicht dadurch litt, die erkrankte Markhöhle aus. (Berkowski 1889). Küster[2]) sagt: »Das Messer ist das einzige

1) Theod. Kocher: Die acute Osteomyelitis mit besonderer Rücksicht auf ihre Ursachen, 1879. Deutsche Zeitschrift für Chirurgie.

2) Küster: Über Frühoperationen der Osteomyelitis. Archiv f. klin. Chir. XLVIII. Bd. 4. Heft.

Mittel, den Eiter zu entleren und den erkrankten Knochen zu entfernen. Alle andern Methoden sind unzweckmässig.« Und an einer andern Stelle: »Sobald die Diagnose Osteomyelitis gestellt ist, muss der Knochen an der betreffenden Stelle aufgemeisselt und das eitrig infiltrierte Mark entfernt werden.«

Wenn wir nun den heutigen Standpunkt der Therapie der akuten Osteomyelitis betrachten, so kommen in der deutschen Chirurgie nur zwei operative Eingriffe in Betracht, nämlich die Inzision des vorhandenen Abscesses und die Frühaufmeisselung des erkrankten Knochens, als letztes Hilfsmittel bei sehr starker Eiterung, die das Leben direkt gefährdet, empfiehlt man auch die im Anfang schon erwähnte, vom französischen Autor Chassaignac vorgeschlagene Amputation des erkrankten Gliedes.

Die Totalresektion der Diaphyse, die schon in den sechsziger Jahren von französischen und englischen Chirurgen (Duplay, Mac Hougall, Holmes) geübt wurde, wird fast durchweg von den deutschen Chirurgen verworfen. Nur Lücke Strassburg giebt die Methode in seiner 1874 erschienenen »kritischen Studie« über primäre infektiose Knochenmark- und Knochenhautentzündung als rationelle Therapie an.[1]) Die einen sehen die Operation als schwer und direkt lebensgefährliche an, die andern zweifeln an der Regenerations-

1) Lücke: Deutsche Zeitschrift für Chirurgie. 1874. VI. S. 215.

fähigkeit des Knochens, der auch, wenn er sich ganz ersetzt, in sehr vielen Fällen nicht die nötige Festigkeit haben soll. Diese Ansicht wird auch in Eulenburgs Realencyklopädie ausgesprochen, dort heisst es: »Man erwartet, dass sich in der zurückgelassenen Periostscheide ein neuer Knochen bilden wird, welcher dem Gliede genügende Stütze giebt.« Diese Hoffnung hat sich aber oft als trügerisch erwiesen. Es bildet sich zwar in der Periostscheide neues Knochengewebe, dasselbe erreicht jedoch häufig nicht die Länge und Stärke des exstirpierten Knochens. Die Folge davon ist Verkürzung, und was noch schlimmer ist, ungenügende Festigkeit des Beines. Das Verfahren kann daher nicht empfohlen werden.

In ähnlicher Weise spricht sich Tillmann[1]) darüber aus.

Wollenberg[2]) sagt in seiner Dissertation (1895) über akute, infectiöse Osteomyelitis: Ferner muss nach König als durchaus ungerechtfertigt die totale Resektion des erkrankten Knochens, wie sie gegenwärtig in Frankreich geübt wird, bezeichnet werden, da dieselbe ein schwerer Eingriff ist und direkte Lebensgefahr involviert. Es besteht nur die Wahl zwischen Incision und Frühaufmeisselung.

---

1) Tillmann: Lehrbuch der allgemeinen Chirurgie.

2) Wollenberg: die Lehre von der acuten infectiösen Osteomyelitis, ihre Entwicklung und ihr gegenwärtiger Standpunkt. Dissertat. Leipzig 1885.

Auch R. v. Knoblauch hält die Resection für zu gefährlich und spricht die Befürchtung aus, dass der Knochen sich nicht in der nötigen Stärke und Festigkeit regeneriere.

Küster[1]) nimmt zur Totalresektion der Diaphyse langer Röhrenknochen mit folgenden Worten Stellung: „Diese Operationsmethode hat in Deutschland keine rechte Aufnahme gefunden, wie ich glaube mit Recht. Macht man die Operation sehr früh und zu einer Zeit, in welcher sie die Lebensgefahr abwendet, so ist die Regeneration des Knochens sehr unsicher. Geben doch selbst die Anhänger des Verfahrens zu, dass der neugebildete Knochen zuweilen um mehrere Centimeter kürzer bleibe. Wird aber die Operation später gemacht, zu einer Zeit, wo die Lebensgefahr vorüber, die Nekrose entschieden ist, so ist sie überflüssig geworden.

Auch Pion bekennt sich zu der Ansicht, dass die Resektion meist mangelhafte Resultate giebt und nur im äussersten Notfalle anzuwenden ist. Friedemann[2]) sagt in seiner Dissertation (1895): „Die Behandlung einiger französicher und englischer Ärzte, die in der Totalexstirpation der befallenen Diaphyse bestand,

---

1) Küstert: Ueber Frühoperationen bei Osteomyelitis. Archiv f. klin. Chirurg. XLVIII. Bd. 4. Heft.

2) Friedemann: Ueber acute, eitrige Osteomyelitis mit besonderer Berücksichtigung d. Therapie. Diss. Berlin 1895.

hat in Deutschland keinen Eingang gefunden. Petersen[1]) empfiehlt auf Grund eines von ihm operierten Falles von Totalresektion der clavicula die Operation bei kleinen Röhrenknochen. Langenbeck's Archiv Bd. 32. Wenn wir uns nun in der Litteratur umsehen, so finden wir doch hier und da Fälle von Totalresektion der Diaphyse langer Röhrenknochen, die ein sehr gutes funktionelles Resultat ergeben haben. Und es sei mir ferner gestattet, hier einen Fall aus dem Marienhospital zu Wesel, der von Herrn Dr. Tenderich operiert ist, genauer zu besprechen. Die Krankengeschichte ist folgende:

Vorgeschichte.

Der 16 Jahre alte H. Rh. aus W. erkrankte am 4. Mai 1896 plötzlich mit Schüttelfrost unter heftigen Schmerzen am rechten Schienbein, nachdem er sich etwa 8 Tage vorher an einem Stück Schmiedeeisen gestossen hatte. Das untere Ende des Schienbeins schwoll zuerst an; allmählich nahm die Schwellung den ganzen Unterschenkel ein; er rötete sich und die Schmerzen nahmen zu.

Er wurde zuerst von einem Arzte in seiner Wohnung behandelt. Die Behandlung bestand in Auflagerung von Eis und Ruhighaltung des erkrankten Gliedes. Sodann wurde der Kranke operiert. Es wurden ausgiebige

1) Petersen: Ueber Operationen an den kleinen Röhrenknochen wegen acuter und chronischer Osteomyelitis.

Incisionen in das Bein gemacht und Eiter entleert. Da das Fieber nicht schwand, wurde der Kranke noch zwei weiteren Operationen unterzogen, die ebenfalls in Einschnitten in das Bein bestanden. Jedoch auch nach diesen Eingriffen blieb die Temperatur ganz auf derselben Höhe. Das Allgemeinbefinden verschlechterte sich von Tag zu Tag und die behandelnden Ärzte beschlossen, wegen der drohenden Lebensgefahr die Amputation vorzunehmen. In der dritten Krankheitswoche sollte das Bein amputiert werden, was jedoch der Vater nicht zugeben wollte. Es wurde der Kranke nun zur weiteren Behandlung in das Marienhospital zu Wesel gebracht, wo Herr Dr. Tenderich den Kranken in Behandlung bekam.

Bei Übernahme der Behandlung bestand folgender Befund: Der 16 Jahre alte kräftige junge Mann war durch die Krankheit sehr geschwächt und abgemagert. Das Gesicht war fieberhaft gerötet, der Puls schnell und klein. Es bestanden abendliche Temperatursteigerungen bis 39 und 40 Grad. Der rechte Unterschenkel war geschwollen und äusserst schmerzhaft. In der Knöchelgegend entleert sich aus einem 5 cm langen Einschnitte reichlich Eiter. Weiter befanden sich in der Mitte der Wade, sowie im oberen Drittel des Schienbeins je eine annähernd 5 cm lange Incision, aus der sich ebenfalls Eiter entleerte. In der Tiefe dieser Wunde sah man Knochenhaut und entblössten Knochen liegen.

Therapie: In Narkose wurden die Wunden ausgiebig erweitert, aus denen sich dann noch reichlich Eiter entleerte, der in der Tiefe hier und da Verhaltungen gehabt hatte. An den tiefsten Stellen wurden Gegenöffnungen angelegt, die Wunden zum Teil tamponiert, zum Teil drainiert, sodass der mit Fettaugen untermischte Eiter allerseits Abfluss hatte. Trotzdem fiel das Fieber nicht; der Kranke wurde schwächer und die Lebensgefahr grösser. Da eine Amputation abgelehnt wurde, wurde in der vierten Krankheitswoche versucht durch Totalresection des erkrankten Knochens das Fieber zum Stillstand zu bringen. Von einer Totalaufmeisselung mit Auslöffelung versprach man sich nichts, da der Eiter fast den ganzen Knochen umspülte und auch die Entfernung des Markes in keiner Weise genügenden Abfluss sicherte. Durch einen Schnitt vom Knöchel aufwärts bis zur oberen Epiphyse wurde das Schienbein freigelegt. In der unteren Partie war es ganz von Knochenhaut entblösst; in der Mitte hing es noch an einzelnen Stellen damit zusammen. Die Knochenhaut wurde abgelöst und der Knochen etwa drei Finger breit unter der oberen Epiphysenlinie durchtrennt. An der unteren Epiphysenlinie hatte sich der Knochen bereits gelockert und liess sich daselbst leicht loslösen.

In der langen offenen Wunde lag nun das Periost wie eine Hohlrinne. Es hatte nirgends festen Knochen gebildet, aber das Periost hatte doch schon die Con-

sistenz eines festeren Bindegewebes. Die ganze Periostrinne wurde fest tamponiert. Durch eine lange Aussenschiene, welche den Oberschenkel mit umfasste, wurde der Fuss zum Wadenbein herübergezogen und so fixiert.

Wundverlauf: In den ersten Tagen bestand noch erhöhte Temperatur. Am 5. Tage begann dieselbe langsam zu sinken und am 8. Tage war das Fieber vollkommen verschwunden. Inzwischen hatte sich auch das durch die Operation losgelöste Periost durch die Tamponade fester an die seitlichen Wundwinkel angelegt. Die Wunde reinigte sich und es entstand allmählich eine granulierende Wundfläche. In der Folgezeit wurden die Tampons, um die Wunde offen zu halten und das Aneinanderlegen der Periostscheide zu verhindern, durch einen mit Jodoformgaze umwickelten Holzstab ersetzt, der somit die Stelle des sich bildenden Sequesters vertrat. Etwa zwei Monate nach der Operation war die Tamponade in der Tiefe nicht mehr möglich. Es hatte sich vom oberen zum unteren Rest des Schienbeins ein schon zur Zeit knöchernes Verbindungsstück gebildet. Im November, also sechs Monate nach der Operation, war der Knochen fest und es wurde durch plastische Lappenverschiebung die Wunde zur Heilung gebracht. Acht Monate nach der Operation begann der Knabe mit Gehversuchen, die ganz allmählich besser wurden.

Befund 5 Jahre nach der Operation.

Der Gang des R. ist vollkommen normal; das Fussgelenk wickelt sich gut ab. Die Bewegungen in demselben sind im Vergleich zum linken nur sehr wenig eingeschränkt. Ein Massunterschied in der Länge ist nicht nachzuweisen. An der ganzen Länge der Vorderfläche des Schienbeins zieht sich eine 34,0 cm lange und im Durchschnitt $2^1/_2$ cm breite fest mit dem Knochen verwachsene Narbe entlang. Dieselbe ist auf Druck und bei Bewegungen garnicht schmerzhaft. Ausserdem befinden sich an den seitlichen Partien der Tibia Narben, die von angelegten Gegenincisionen herrühren. Die längste derselben ist 17 cm, die kürzeste 4 cm. Auch diese Narben machen keinerlei Beschwerden. Der Umfang der Wadenmuskulatur an der dicksten Stelle beträgt R. = $33^1/_3$ cm, L. = 38,0. Über den Knöcheln beträgt er R. = 28,0, L. = 26,5. R. ist im Stande grosse Fusstouren zu machen. Er kann seinem Berufe in vollstem Masse nachgehen. Er ist Schlosser und steht als solcher den ganzen Tag am Amboss ohne angeblich auch nur die geringsten Beschwerden von seinem rechten Unterschenkel zu haben.

Dieser operierte Fall bietet auch deshalb besonderes Interesse, weil jetzt mit Hülfe des Röntgenbildes der regenerierte Knochen genau zu sehen ist. Und zwar so, dass man ihn durch grössere Stärke und Dichtigkeit der Knochensubstanz von einem normalen Schienbein unterscheiden kann.

Die Röntgenaufnahme in der hinten angefügten Tafel zeigt den regenerierten Knochen.

Bild 2 zeigt den operierten Unterschenkel nach Verlauf von fünf Jahren.

Einen ähnlichen Fall schildert uns Jottkowitz[1]) in der deutschen Zeitschrift für Chirurgie. Wenn auch dieser Fall mehr eine Totalsequestrotomie ist, so will ich ihn doch des guten Resultates wegen, welches die Operation gegeben hat, anführen.

Stephan St., 3 Jahre alt, erkrankte, soweit Anamnese erhältlich, Anfang Juli 1897 mit Schüttelfrost, hohem Fieber, Schmerzen und Schwellung verschiedener Gelenke.

Am 25. August 1897 bot der Kleine folgenden Befund: »Auf der Vorderfläche des rechten Schultergelenkes findet sich eine schwappende apfelgrosse Geschwulst von geröteter, aber intacter Haut bedeckt. Der ganze rechte Oberschenkel ist von der Leistenbeuge bis zum Knie unförmig geschwollen, an der Innenseite besteht eine Fistel, durch die man mit der Sonde auf rauhen Knochen gelangt. Temperatur 39.8, Puls ausserst klein, jagend.

Diagnose: Akute, multiple Osteomyelitis. Thera-

1) Jottkowitz: Zur Totalresection der Diaphyre langer Röhrenknochen bei weiter infectiöser Osteomyelitis. Deutsche Zeitschrift f. Chir. 1899 S. 213.

pie: In Narkose Spaltung der Abscesse und Fisteln. Rechtes Hüftgelenk verjaucht. Dasselbe wird breit eröffnet und drainiert. Obere Femurepiphyse abgelöst. An der Grenze vom unteren und mittleren Drittel des Femur wird eine Incision angelegt. Knochen weithin vom Periost entblösst, aber glatt. Untere Femurepiphyse erweist sich ebenfalls als abgelöst. Das Hüftgelenk jaucht weiter, daher am 9. Oktober Entfernung des gelösten Gelenkkopfes und des Femurschaftes, soweit es sich krank erweist. Wunde offen gelassen. Am nächsten Tage Temperatur normal. Allgemeinbefinden hebt sich von Tag zu Tag.

Am 27. Oktober unter Schüttelfrost Temperaturanstieg bis auf 40,5. Eiterabfluss aus der Wunde nicht behindert. Am 29. zeigen sich zwei Abscesse, einer auf dem Handrücken und einer in der Muskulatur der Wade. Spaltung der Abscesse und Entfernung des gesamten kranken Knochens. Periost ist verdickt aber noch weich, nur der dem Knie unmittelbar anliegende Abschnitt zeigt Ossifikationen. Vom 1. Januar 1898 ab wurden, wo dem Gefühl nach der neue Knochen schon fest war, aktive und passive Bewegungen gemacht. Nach 14 Tagen Gehversuche, die gut ausfielen. Es besteht eine Verkürzung von $3^1/_2$ cm, die durch eine Erhöhung der Sohle ausgeglichen wird. Das Hüftgelenk ist normal beweglich. Die aktive Bewegung gelingt bis zu einem Winkel von 80^0.

Zur Vervollständigung möchte ich nun noch die

neuerdings von Berndt[1]) in der Münchener Medizinischen Wochenschrift veröffentlichten Fälle anführen, von denen er selbst sagt, dass sie auch nach breitester Aufmeisselung keinen Nachlass der bedrohlichen Symptome zeigten; also nach den früheren Anschauungen der Amputation verfallen waren. Fälle sind folgende:

Hermann W. 7 Jahre alt. 17. XI. 98 bis 25. III. 99. Osteomyelitis acuta tibiae sin. Seit 5 Tagen krank. Linker Unterschenkel stark geschwollen. Erguss im Kniegelenk. Hohes Fieber. In Narkose Incision entlang der ganzen tibia. Eröffnung eines grossen periostalen Abscesses. Periost siebartig durchlöchert. Aufmeisselung der ganzen Diaphyse. Mark in toto vereitert. Eykochleation. Tamponade. 25. II. Symptome unverändert. Exkochleation der eiterig infiltrierten oberen Epiphyse. 29. II. hohes Fieber und schlechtes Allgemeinbefinden. In Narkose Eröffnung des mit Eiter gefüllten Kniegelenks. Obere Epiphyse total mit Eiter durchsetzt resp. zerstört. Exstirpation der ganzen tibia bis aur die untere Epiphyse. Tamponade.

12. XII. Bei der letzten Operation fieberfrei. Patient sichtlich erholt. Deutliche Knochenneubildung von seiten des Periosts.

---

[1]) Berndt, Über Exstirpation u. Regeneration langer Röhren knochen bei Osteomyelitis u. Tuberkulose. Münch. Med. Wochenschrift. 49. Jahrg. Seite 26.

9. I. 99. Gypsverband. Knochenregeneration sehr gut.

6. II. Wunden geheilt, geht mit Gypsverband herum.

25. III. geheilt entlassen mit Schienenhülsenapparat. Knie beinahe fest ankylotisch. Tibia gut regeneriert. Verkürzung 4 cm. Durch hohe Sohle ausgeglichen. Geht sicher ohne Stock.

II.

Liese P. 15 Jahre alt.

12. II. bis 21. VI. 99. Ost. fem. dextr. Vor 8 Tagen Schüttelfrost und Schmerzen im rechten Knie. Temp. 40,6. Puls schnell und klein. Rechter Oberschenkel an der unteren Hälfte stark geschwollen. Erguss im Kniegelenk. Tiefe Fluktuation am Oberschenkel.

13. II. in Narkose 25 cm lange Incision an der Aussenseite. Entleert einen grossen periostalen Abscess. Aufmeisselung des Knochens. Markhöhle mit Eiter gefüllt. Exkochleation. Tamponade.

20. II. Kontinuierliches hohes Fieber. Puls schnell und schwach. Starke Eiterung aus der Spongiosa am unteren Ende der Diaphyse.

1. III. Trotz täglichen Verbandwechsels Fieber unverändert. Abnahme der Kräfte; deshalb in Narkose Exstirpation des unteren Femurdrittels bis zur Epiphysenlinie. Tamponade. Extension.

10. III. Zustand besser. Abends hohes Fieber, morgens Remission bis zur Norm.

15. IV. Dauernd fieberfrei. Bei gutem Appetit. Wunde granuliert gut. Knochenregeneration deutlich und ausgiebig.

20. V. Wunde geschlossen. Knochenregeneration sehr reichlich. Knochen ziemlich fest.

10. II. Gypsverband. Gehübungen.

21. II. Geheilt entlassen. Verkürzung 5 cm. Femur völlig fest. Zur Sicherung Schienenhülsenapparat, hohe Sohle.

III.

Karl St. 4 Jahre alt. Ost. tib. sin.

Seit 14 Tagen krank. Linker Unterschenkel stark geschwollen. Erguss im Knie, mässiges Fieber.

19. X. 01. In Narkose Aufmeisselung der zwei oberen Drittel der tibia. Mark eitrig infiltriert. Tamponade.

25. X. Zunächst Temperaturabfall, dann wieder Anstieg und dauernd über 40. Empyem des Kniegelenks. In Narkose Eröffnung desselben. Obere Epiphyse mit Eiter durchsetzt, z. T. zerstört. Entfernung der oberen Epiphyse nebst zwei Drittel der Diaphyse. Tamponade.

1. XI. Fieberfrei. Wunde schmierig belegt. Täglich Verbandwechsel.

1. XII. Mit Ausnahme von 2 Tagen (Erysipel im Gesicht) fieberfrei gewesen. Deutliche Knochenneu-

bildung. Einpflanzung des Fibulaköpfchens in einem Ausschnitt des cond. est. fem.

10. XI. Gypsverband.

11. I. 02. Alle Wunden bis auf kleine Granulationsstellen geheilt. Gehübungen.

26. I. Alles geheilt. Entlassung. Knie beinah fest. Regeneration des Knochens sehr gut. Verkürzung 3 cm. Geht in Gypsverband ohne Stock.

IV.

Willy F., $4^1/_2$ Jahre. Ost. fib. sin.

Vor vier Wochen mit Anschwellung am äusseren Knöchel erkrankt. Linker Unterschenkel und Fuss stark geschwollen. Am malleolus ext. eine kleine Incisionswunde. Temperatur 40,1.

8. II. 00. Verlängerung der Incision nach oben. Fibula in toto von Eiter umspült, lässt sich leicht ganz entfernen. Tamponade.

14. II. Fieberfrei. Wunde gut granulierend.

4. IV. Geheilt entlassen. Knochen in toto regeneriert.

V.

Alfred R., 11 Jahre, Ost. cox. dextr.

Multiple Metastasen. Nach einem Fall auf das Gesäss Schmerz in der rechten Hüfte. Hohes Fieber. Rechte Hüftgelenksgegend geschwollen. Bein wird flektiert gehalten.

6. VIII. 01. Hüftgelenksresektion: Kopf z. Teil zerstört, ebenso Pfanne. Tamponade. Im weiteren Verlauf Metastasen im naviculare ped. sin., naviculare manus dextr., clavicula sin., humerus sin. Eröffnung aller Herde. Fortdauernd hohes Fieber. Da die Wunde an der clavicula stark secernirt, wird diese in toto exstirpiert. Sie ist von Eiter ganz durchsetzt. Die corticalis vielfach durchbrochen. Tamponade. Nach acht Tagen fieberfrei. 6 Wochen später ist die clavicula in toto regeneriert. Der Arm ist völlig frei beweglich.

Ausserdem berichtet Berndt noch über 3 Fälle von Tuberkulose langer Röhrenknochen, welche mit Ausnahme von einem eine gute Regeneration des Knochens ergeben haben.

Die ausgezeichnete Regenerationsfähigkeit des Knochens durch Knochenhaut, welche bei diesen Fällen sich gezeigt hat, lässt die Totalresection langer Röhrenknochen bei acuter Osteomyelitis in gewissen Fällen als ein ausgezeichnetes Operationsverfahren erscheinen. Vom theoretischen Standpunkte erscheint sie als die rationellste Behandlungsmethode, wenn die Regenerationsfähigkeit des Periosts so anzuregen wäre, dass bestimmt eine volle Festigkeit des Knochens einträte. Würde doch fast mit Sicherheit besonders am Anfange der Krankheit der ganze Krankheitsherd ausgeschaltet. Aber da uns vielfach berichtet ist, dass nicht immer bei der völligen Resection eine normale Festigkeit des Knochens eintritt, wird man auch nur in gewissen

Fällen dieses Operationsverfahren heranziehen. Ganz bestimmte Normen sind ja bei der Behandlung der acuten Osteomyelitis überhaupt nicht zu ziehen und die Operationsmethode, ob Incision des Abcesses, ob Aufmeisslung, ob Totalresection, ob Amputation wird immer noch von Fall zu Fall zu entscheiden sein, wobei Allgemeinbefinden, Form der localen Erkrankung etc. zu berücksichtigen sind. Sehr schwer wird es öfter, im gegebenen Falle sich für das Beste zu entscheiden. Ist aber der Krankheitsverlauf ein schwerer und kommt die Amputation in Frage, so ist, bevor man sich entscheidet, sicher die Totalresection in Frage zu ziehen. Handelt es sich gar um Unterarm- oder Unterschenkelknochen, bei denen immer der eine Knochen durch den andern geschient, so braucht man sich wegen der eventuellen Verkürzung oder eventuellen Verbiegung nicht zu grosse Sorgen zu machen. Bei diesem Knochen wird bei richtiger Behandlung eine völlige Regeneration zu erzielen sein. Ist es doch im vorliegenden Falle I bei der Totalresection des Schienbeins gelungen, dadurch, dass man an Stelle des Sequesters mit Jodoform umwickelte, Holzstäbe einlegte, die Knochenhaut so anzuregen, dass ein weit festerer Knochen, wie auch die beigelegte Röntgenphotographie zeigt, entstand als vorher dagewesen war. Gerade darauf möchte ich noch besonderen Wert legen, dass stets ein die Knochenneubildung anregender Fremdkörper in die Periostscheide gelegt wird. Mag es nun ein mit Jodoform-

gaze umwickelter Holzstab oder sonst ein Fremdkörper sein. Fall VI der Berndt'schen Fälle, es handelt sich hier um Tuberculose der Ulma, weist uns darauf hin; denn hier wurde am 3. Tage die Sekundärnaht gemacht und es fehlte somit der knochenanbildende Reiz. Wäre dies nicht geschehen, so wäre höchst wahrscheinlich eine Regeneration des Knochens eingetreten. Zum Schluss möchte ich meine Ansicht dahin zusammenfassen: Dass die frühzeitige Totalresection bei acuter Osteomyelitis langer Röhren in besonderen Fällen keine überflüssige, sondern eine segensreiche Operation ist.

Vor allen Dingen ist sie bei der acuten Osteomyelitis des Schienenbeins, Wadenbeins, des Radius und der Ulma in schweren Fällen anzuwenden, und unbedingt der Amputation vorzuziehen, da es gelingt, bei genügender Behandlung eine völlige Regeneration des erkrankten und entfernten Knochens zu erzielen.

Zuletzt ist mir ein Bedürfnis, Herrn Dr. Tendenrich für die Überlassung des Materials und die liebenswürdige Unterstützung bei der Arbeit meinen Dank auszusprechen.

Lebenslauf.

Ich, Robert van Bebber, Sohn des Ziegeleibesitzers Johann van Bebber und seiner Ehefrau Cornelia geb. Hellraeth, katholischer Konfession, wurde geboren am 11. Januar 1875 zu Rees im Rheinland. Meinen ersten Schulunterricht erhielt ich in der Elementarschule zu Rees. Darauf in der Rektoratschule ebendaselbst. Von Ostern 1889 bis Herbst 1895 besuchte ich das Gymnasium zu Burgsteinfurt in Westfalen, woselbst ich 1895 das Zeugnis der Reife erhielt. Darauf studierte ich an den Universitäten Greifswald, Leipzig, München. Im Juli 1897 bestand ich zu Leipzig die ärztliche Vorprüfung.

Vom 1. Oktober 1897 bis 1. April 1898 diente ich bei der Kompagnie des 10. sächsischen Infanterieregiments No. 134 mein erstes halbes Jahr mit der Waffe.

Am 19. Juli 1900 beendete ich zu Greifswald die medicinische Staatsprüfung. Anfang August 1900 bestand ich ebendaselbst das Examen rigorosum.

Die Restdienstzeit leistete ich beim II. Batallion des 56. Infanterieregiments zu Wesel ab.

Als Lehrer verehre ich in Dankbarkeit folgende Herren Professoren und Dozenten:

In Greifswald: Arndt, Ballowitz, Bier, Busse, Bonnet, Grawitz, Hoffmann, Krabler, Löffler, Martin, Mosler, Peiper, Pernice, Richarz, Schirmer, Schulz, Strübing, Tilmann.

In Leipzig: Hering, His, Leuckard, Wiedemann, Wislicenus.

In München: Bauer, Schmidt, von Ranke, von Winkel, Ziegler, Ziegenspeck.

Thesen.

I.

Sind bei acuter eitriger Osteomyelitis die Erscheinungen so schwer, dass die Amputation in Frage kommt, so ist stets noch ein Versuch mit der Totalresection zu machen.

II.

Wenn bei einer Mittelohreiterung mit Warzenfortsatzbeteiligung nach Nachlass der entzündlichen Erscheinungen eine Senkung der hinteren oberen Gehörgangswand eintritt, so ist die Aufmeisselung des Antrums absolut indiziert.

III.
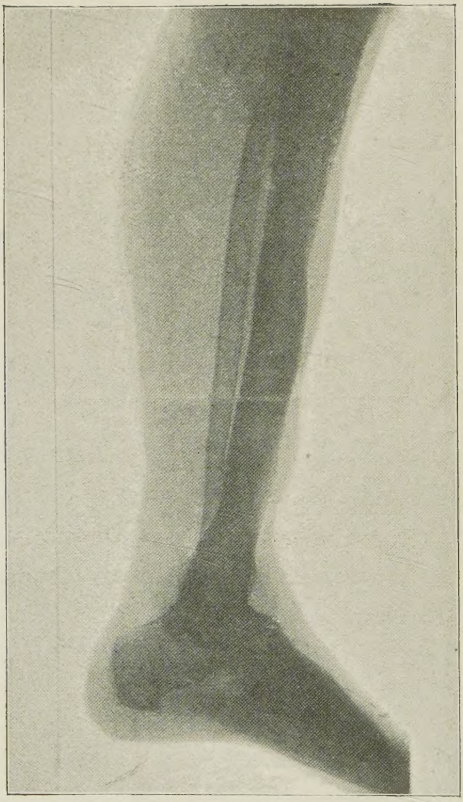
Die Einführung von Unterricht in der Volkshygiene in den Schulen, namentlich in den höheren, ist wünschenswert.